

COMPARACIÓN DE DOS CICATRIZANTES NATURALES EN CASTRACIONES CANINAS

COMPARISON OF TWO NATURAL HEALING AGENTS IN CANINE CASTRATIONS

Diana Herrera ^{1*}

¹ Instituto Superior Tecnológico Tungurahua, Carrera de producción Pecuaria. Ecuador. ORCID: <https://orcid.org/0009-0003-8515-2387>. Correo: dherrera.istt@gmail.com

Ricardo Portero ²

² Instituto Superior Tecnológico Tungurahua, Carrera de producción Pecuaria. Ecuador. ORCID: <https://orcid.org/0000-0002-2910-1433>. Correo: rportero.istt@gmail.com

Jackson Quispilema ³

³ Clínica veterinaria Rehabivet. Ecuador. ORCID: <https://orcid.org/0009-0008-6747-2412>. Correo: jackson_quispilema@hotmail.com

* Autor para correspondencia: dherrera.istt@gmail.com

Resumen

La investigación tuvo como objetivo comparar dos métodos de cicatrización naturales a base de (mebo + sábila *Aloe vera* + panela) vs (extracto etanólico de Mosquera *Croton elegans*) en castraciones caninas, evaluando la coloración, textura y tiempo de cicatrización de la herida de cada tratamiento, en una población de 30 caninos. La investigación fue de tipo descriptivo porcentual mediante tabulación de datos digital y el análisis en t-student. En el tratamiento 1 a base de (mebo + sábila *Aloe vera* + panela) se observó una cicatrización de 8 a 10 días, se obtuvo un resultado del 54 % en coloración rosácea, el 33% en coloración roja y el 13% en coloración pálida, en su textura se encontró el 93% con textura normal y el 7% con textura dura. En el tratamiento 2 (extracto etanólico de Mosquera *Croton elegans*) la cicatrización fue de 10 a 14 días, se encontró que el 73% presento una coloración rosácea y el 27% una coloración roja, en cuanto a su textura el 80% presento una textura normal y el 20% una textura dura. Mediante estos resultados se observa que el uso del primer tratamiento tiene un tiempo corto y eficaz de cicatrización.

Palabras clave: Cicatrización; natural; heridas; caninos; infección

Abstract

The objective of the research was to compare two natural healing methods based on (mebo + aloe vera Aloe vera + panela) vs (Mosquera Croton elegans ethanolic extract) in canine castrations, evaluating the healing time, coloration and texture of the wound of each treatment, in a population of 30 canines. The research was of a percentage descriptive type using digital data tabulation and t-student analysis. In treatment 1 based on (mebo + aloe vera Aloe vera + panela) a healing of 8 to 10 days was observed, a result of 54% was obtained in pinkish coloration, 33% in red coloration and 13% in pale coloration, in its texture 93% were found with normal texture and 7% with hard texture. In treatment 2 (ethanolic extract of Mosquera Croton elegans) the healing was from 10 to 14 days, it was found that 73% presented a pinkish coloration and 27% a red coloration, in terms of its texture, 80% presented a normal texture and 20% a hard texture. These results show that the use of the first treatment has a short and effective healing time.

Keywords: *healing; natural; wounds; canines; infection*

Fecha de recibido: 06/02/2023

Fecha de aceptado: 29/05/2023

Fecha de publicado: 08/06/2023

Introducción

La cicatrización es un proceso fisiológico y normalmente no requiere ninguna intervención, pero ciertos tipos de lesiones se caracterizan por un proceso cicatricial lento y complicado, ocasionando incomodidad y dolor que pueden desencadenar problemas como contaminación, tejido muerto, cuerpos extraños, exudación e infección. Las heridas en los caninos en casos de procedimientos quirúrgicos, la sutura simple o en retazos cutáneos generan gran preocupación en el período postoperatorio, demandando cuidados intensos por un período de hasta 30 días Barrionuevo (2011).

Por ello se va a realizar esta investigación que tuvo como objetivo comparar dos métodos de cicatrización naturales a base de (mebo + sábila *Aloe vera* + panela) vs (extracto etanólico de Mosquera *Croton elegans*) en castraciones caninas, evaluando el tiempo de cicatrización, coloración y textura de la herida de cada tratamiento.

Según Barrionuevo (2011) en su investigación “Evaluación del extracto etanólico de Mosquera *Croton elegans*, en concentración de 10, 20 y 30% a dosis de 2ml; en cicatrización post- quirúrgica en ovario histerectomía en caninas mestizas” establece que la concentración menos eficaz del EEM es al 10 % pues los pacientes 2, 4 del Grupo 1 (T1) sufrieron patologías inflamatorias durante el tiempo de cicatrización y la paciente 5 del mismo grupo presento cuadro infeccioso en la cicatrización en los días 2 y 3 postquirúrgicos por lamida excesiva de la herida que produjo irritación cutánea y aparecimiento de exudado purulento; teniendo que aplicarse un tratamiento alternativo para normalizar el proceso de cicatrización de la paciente.

De esta manera concluimos que un 60% de pacientes caninas del Grupo 1 presentaron patologías cicatrizales. Los resultados obtenidos con la aplicación del EEM al 20% en el Grupo 2 (T2) revelan que es una concentración eficaz en el proceso de cicatrización, pues ningún paciente del grupo presentó patologías en la herida y tan solo el paciente número 10 manifestó aislamiento en el día 2 que se considera un trastorno conductual debido al estrés post quirúrgico Según Barrionuevo (2011).

Estructura de la piel

Epidermis: La epidermis forma la capa superficial de la piel y está expuesta a una amplia variedad de agresiones químicas, físicas y biológicas. No se trata de una estructura físicamente fuerte, sino que se protege secretando sustancias de protección de manera continua estas incluyendo el pelaje las células queratinizadas del extracto corneo y las secreciones de las glándulas de la piel. La epidermis se apoya en la membrana basal que no solo proporciona una sólida unión entre la dermis y la epidermis, sino que permite el paso de moléculas entre estas dos estructuras. En la piel del perro el extracto corneo tiene un grosor de 12-15um y se compone de 3 o 4 capas y tiene un grosor de 8 a 12 um sobre la superficie corporal total Smith (2019).

Dermis: La dermis es el mayor componente estructural de la piel. Proporciona una matriz para las estructuras de soporte y las secreciones que mantienen e interaccionan con la epidermis y sus anejos. Estas incluyen el tejido conjuntivo, vasos sanguíneos y linfáticos, nervios y receptores, y componentes celulares. Es una estructura termorreguladora y sensorial importante que contribuye significativamente al almacenamiento del agua del cuerpo Smith (2019).

Hipodermis: La hipodermis, también conocida como subcutis, es la capa más interna de la piel. No está formada tampoco por queratinocitos como la epidermis ni por tejido conectivo como la dermis, sino por adipocitos, unas células que, con una composición del 95% de lípidos, conforman los tejidos grasos de nuestro cuerpo. En este sentido, la hipodermis es prácticamente toda grasa Smith (2019). También hay abundantes vasos sanguíneos, así como unas fibras de colágeno especiales que, aunque sean distintas a las de la dermis, mantienen unidos los adipocitos entre sí.

Estratos de la piel

Estrato basal: Los queratinocitos de la capa basal están fuertemente empaquetados en columnas celulares son células hijas producidas por mitosis de un pequeño número de células más primitivas conocidas como células madre. Este proceso es llamado proliferación epidérmica los queratinocitos hijos también son capaces transitoriamente de dividirse y gradualmente migran hacia el exterior para reemplazar a las células que se desprenden de la superficie cutánea (Palomino, 2015).

Estrato espinoso: La capa espinosa se compone de queratinocitos poligonales que sufren cambios bioquímicos y estructurales a medida que migran hacia la superficie. Son llamadas células espinosas al examen microscópico las espinas son en realidad desmoronas puentes intercelulares que permiten la adhesión entre células (Gelambi, 2020).

Estrato Granular: Las células del estrato granular tienen una forma fusiforme y están queratinizadas por la presencia de gránulos de queratohilina los gránulos contienen un precursor de proteínas la profilagrina que, cuando se desfosforila a filagrina (Alegre, 2018).

Estrato corneo: Es estrato corneo es la capa más superficial de la epidermis y está en contacto directo con el ambiente externo, se caracteriza por ser un estrato formado por células muertas sin núcleo y sin orgánulos, pero contiene proteínas y filamentos de queratina; y es el estrato más superficial (Smith, 2019).

La cicatrización es un proceso natural que posee el cuerpo para regenerar los tejidos de la dermis y epidermis que han sufrido una herida. Cuando una persona posee una herida en el proceso de recuperación se llevan a cabo una serie de complejos fenómenos bioquímicos que se suceden para reparar el daño. Estos fenómenos ocurren con cierto solapamiento temporal y pueden ser divididos para su estudio en las siguientes fases: inflamatoria, proliferativa, y de remodelación se considera que la cicatrización ocurre en cuatro o más etapas, si se subdividen las fases inflamatorias o de proliferación en pasos intermedios Rivera (2009).

Formas de Cicatrización.

Los cirujanos dividen por costumbres los tipos de cicatrización en primera, segunda y tercera intención.

Cicatrización por Primera Intención: Llamada también unión primaria ocurre cuando el tejido es incidido (un corte aséptico) y es suturado con precisión y limpieza, la reparación ocurre sin complicaciones y requiere de la formación de solo una pequeña cantidad de tejido nuevo. En este tipo de cicatrización el cierre por aproximación de cada una de los planos es lo ideal. Alexander (2018)

Cicatrización por Segunda Intención: Cuando la herida deja de sanar por unión primaria ocurre un proceso más complicado y prolongado y que es la cicatrización por segunda intención causado por lo general por infección, trauma excesivo con pérdida de tejido o aproximación imprecisa de los tejidos (espacio muerto cerrado - ceroma) Alexander (2018).

En este caso la herida puede ser dejada abierta y permitir la cicatrización desde los planos más inferiores hacia la superficie. El tejido de granulación contiene miofibroblastos que cierran la herida por contracción, el proceso de cicatrización es lento y el cirujano puede requerir tratar el exceso de granulación que se destaca en los márgenes de la herida, retardando la epitelización, la mayor parte de las heridas y quemaduras infectadas cicatrizan en esta forma Alexander (2018).

Cicatrización por Tercera Intención: También llamada como cierre primario retardado, ocurre cuando dos superficies de tejido de granulación están juntas. Esto es un método seguro para reparar las heridas contaminadas, así también las sucias y las heridas traumáticas infectadas con grave pérdida de tejido y alto riesgo de infección Alexander (2018).

El cirujano generalmente trata las lesiones desbridando los tejidos no viables y dejando la herida abierta, la cual gana gradualmente suficiente resistencia a la infección lo cual permite un cierre no complicado, este proceso está caracterizado por el desarrollo de capilares y tejidos de granulación, cuando se emprende el cierre, los bordes de la piel y el tejido subyacente debe ser cuidadosamente y en forma eficaz aproximado, como si fuera por primera intención. La herida cerrada tiene máxima susceptibilidad a la infección durante los primeros 4 días. La herida por injertos cutáneos es también un ejemplo de cicatrización por tercera intención Rivera (2009).

Procesos Cicatrizales Patológicos

Causas de Cicatrización Patológica:

Factores Mecánicos: Cruce de líneas de tensión. Cicatrización defectuosa (Incremento de la tensión en la herida) falta de inmovilización del área de la lesión. Foster (2015)

Factores Locales: Localización región escapular, esternón linfostasis, inflamación prolongada (quemadura).

Factores raciales e individuales Foster (2015)

Trastornos metabólicos

Deficiencia vitamínica: Vitamina C, K.

Deficiencia proteínica

Deficiencia en oligoelementos: Zn, Cu, Co, Fe.

Enfermedades Neurológicas

Rayos ultravioletas, Rayos X,

Enfermedades infecciosas: Sífilis, tuberculosis Infecciones de heridas; abscesos, Flemones, gangrena.

Enfermedades hematológicas y otros

Medicamentos. - Cortisona, antiflogísticos, hormonas Foster (2015)

Formas patológicas de formación de cicatrices

Cicatriz hipertrófica

Cicatriz atrófica Queloide

Cicatriz inestable

Cicatriz pigmentada

Cicatriz retardada

Carcinoma de cicatrización de plasminógeno: A medida que los fibroblastos avanzan en el área lesionada, seguidos de cerca por los capilares en proliferación, ocurre fibrinólisis que destruye la red de fibrina Rivera (2009).

Fibroplasia: La fase celular fija de la cicatrización de la herida dura varias semanas. Sin embargo, hacia la cuarta o quinta semana disminuye notablemente el número absoluto de fibroblastos en la herida, de lo contrario ocurre el proceso de fibroplasia Rivera (2009).

A medida que disminuye la población de fibroblastos, las fibras de colágena se convierten en el rasgo anatómico dominante de las heridas.

Las primeras fibras de colágena aparecen cuatro o cinco días después de la lesión, y rápidamente el espacio de la herida se llena de pequeños haces de fibras orientados al azar los cuales aumentan gradualmente de

volumen y producen una estructura densa y masiva de colágena (la cicatriz) que une firmemente los bordes de los tejidos seccionados. Todas las cicatrices, profundas y superficiales, cambian de volumen y forman de manera lenta y progresiva con el curso de los años Rivera (2009).

Escroto: Está formado por seis capas, de la más interna a la más externa y las mismas están conformadas por: Túnica vaginal del testículo (contiene dos hojas: visceral y parietal), túnica fibrosa, el músculo cremaste, la fascia de Cooper, el dartos y la piel. De estas seis capas, dos son musculares: el dartos y el cremaste. El dartos es el responsable de fruncir la piel, mientras que el cremaste eleva los testículos y los sitúa más próximos al abdomen. Dado que la piel que recubre el escroto es muy flexible favorece que los músculos se contraigan ante estímulos (Echeverría, 2015).

Mosquera: El *Croton legans* es una planta potencialmente curativa por sus propiedades Fito farmacológicas como es: Propiedad antiviral (Macro virus), antibacteriana, antimicótica, antiinflamatorio; que describiré más adelante La Mosquera es una planta propia de la región andina del Ecuador; planta de forma arbustiva y de gran rusticidad que crece en lugares de clima templado seco. Se puede utilizar en infusión, para baños o su extracto resino gomoso con fines Fito terapéuticos Cerón, (2009).

Descripción Botánica del *Croton Elegans*:

Nombre común Chala, cucharilla, Mosquero, Mosquera, purga

Nombre científico: *Croton Elegans* Kunth

Familia: Euphorbiaceae

Por su conformación:

Raíz: Fasciculada

Tallo: Arbustivo

Hoja: Lanceolada, con nervaduras, Haz verde, Envés anaranjado

Flor: Racimos terminales

Fruto: No posee Semilla: Grano (Mayorga, 2011)

Actividad Antibacterial: La actividad antimicrobiana del extracto etanólico de Mosquera *Croton elegans* según los estudios tiene una capacidad de combatir a ciertas bacterias como: *Staphylococcus epidermidis*, *Bacillus subtilis*, *Escherichia coli*, *Klebsiella pneumoniae*, *Salmonella typhi*, *Staphylococcus aureus* *Pseudomonas*, *Aeruga* ctividad antimicótica

Actividad Antiviral: Presenta una actividad anti herpética sobre Herpes simple tipo I. (Barrionuevo, 2011)

Actividad Antiinflamatoria: El extracto etanólico presenta una actividad en la supresión del edema en pata de rata, en la fase aguda con respecto a una dosis de 80 mg/kg de fenilbutazona. Este es un proceso que ocurre debido a la apertura de poros o canales de naturaleza proteica en la membrana interna mitocondrial, que originan su permeabilización, disipación del potencial eléctrico y disminución de la capacidad de síntesis de ATP. El mecanismo de acción cicatrizante del *Croton elegans* se da mediante su principio activo denominado

taspinga, la cual tiene un efecto directo sobre la migración celular y la síntesis de colágeno, lo que activa la fase colágena de la cicatrización, así como su actividad anti inflamatoria. Cerón (2009).

Actividad Gastroprotectora: El extracto etanólico de las hojas a 200 mg/kg provoca un descenso importante del índice de ulceración del 93,47 %.

Mecanismo de Acción: Produce aumento de la producción de grupos SH-no proteicos.

Este es un proceso que ocurre debido a la apertura de poros o canales de naturaleza proteica en la membrana interna mitocondrial, que originan su permeabilización, disipación del potencial eléctrico y disminución de la capacidad de síntesis de ATP.

El mecanismo de acción cicatrizante del *Croton elegans* se da mediante su principio activo denominado taspinga, la cual tiene un efecto directo sobre la migración celular y la síntesis de colágeno, lo que activa la fase colágena de la cicatrización, así como su actividad anti inflamatoria. Cerón (2009)

Investigación Fito química. -Se identificaron sustancias conocidas como Metabolitos Secundarios que mencionamos anteriormente como: Alcaloides, Flavonoides, Taninos Esteroles

Aloe Vera. -La planta de *Aloe vera* es originaria de África, específicamente de la península de Arabia. Su nombre genérico Aloe proviene del término árabe alloeh que significa sustancia brillante y amarga, mientras que "vera" significa verdad, se le denomina también con el nombre de Aloe.

En la actualidad, se usa en muchos lugares del mundo en la medicina moderna para tratar múltiples enfermedades, además de ser utilizada en la industria cosmetológica, farmacéutica y alimentaria. Del género Aloe se han descrito aproximadamente 320 especies, sin embargo, son 15 los géneros con importancia en el sentido comercial y farmacológico, tales como: *Aloe Aloinilla Aprica*, *Astroloba*, *Chortolirion*, *Gasteria*, *Goillauminia*, *Haworthi*, *Kniphofia*, *Lemeea*, *LeptAloe*, *Lomatophyllum*, *Poellnitzia*, *Pachidendron*, *Tritoma*

Descripción bromatológica.

Reino: Vegetal

División: Embriophyta-Siphonogama

Subdivisión: Angiosperma

Clase: Monocotiledoneae

Orden: Liliales

Familia: Liliaceae

Subfamilia: Asfondoideae

Tribu: Aloinaeae

Género: Aloe Especie Vera

Nombre común: Aloe, Sabila Gallardo (2012)

Su metabolismo ácido crasuláceo, le permite adaptarse a zonas con escasez de agua, a la intensidad de los rayos solares y concentración de las sales, condiciones que caracterizan a grandes superficies localizadas en las zonas áridas y semiáridas. Las plantas de esta especie son herbáceas, exóticas, estoloníferas, perennes y xerófilas en su etapa adulta miden 65-80 cm. Cada planta produce en promedio 20 rosetas laterales o hijuelos.

Son hierbas carnosas de tallo corto (30 – 40 cm) medianamente superficial, con estructura escamosa. Tienen aspecto rosetado, sus hojas son erguidas, acuminadas, de textura coriácea, suculentas, de 30 - 60 cm de largo, con márgenes espinosos de hasta 2cm entre cada diente, de color intenso en tonos variables de verde Rodríguez (2014).

Entre estas se destaca el *Aloe vera L* o *Aloe Barbadosis Miller*, ya que es la variedad más utilizada en todo el mundo para la medicina curativa. Rodríguez (2014).

Propiedades del Aloe Vera. - Se ha demostrado científicamente que son cuatro tipos los que presentan mayores propiedades medicinales: *Aloe barbadenses, Miller, Aloe perryi, Baker, Aloe ferox* y *Aloe arborescens*. No obstante, el *Aloe barbadensis Miller* es considerada como la más utilizada 21 en la medicina curativa y la más popular en el mundo entero, a esta se le han atribuido múltiples propiedades, en donde se utiliza principalmente el mucilago y el acíbar del Aloe Rodríguez (2014).

Composición Química del Aloe Vera. - El suelo cultivado y la edad de la planta, producen variaciones en la calidad y cantidad de los componentes de la planta, dándoles diferentes propiedades. El gel de Aloe vera contiene alrededor de 98,5% - 99% de agua, es rico en mucílagos, que contienen ácidos galacturónicos, glucorónicos y azúcares como glucosa, galactosa y arabinosa. También contiene polisacáridos con alto contenido en ácidos urónicos, fructosa y otros azúcares hidrolizables. El acíbar está compuesto principalmente por la aloína, una antraquinona que es toxina, y abortiva Rodríguez (2014).

Químicamente el gel se caracteriza por la presencia de varios principios activos, los compuestos fenólicos (cromonas y las antraquinonas) de gran poder antioxidante, ligninas, saponinas, vitaminas, aminoácidos, enzimas, azúcares, y minerales como Calcio, Fósforo, Potasio, Hierro, Sodio, Cloro, Manganeso, Magnesio, Cobre, Cromo y Zinc Rodríguez (2014).

Materiales y métodos

La investigación se realizó en la Provincia Tungurahua, en la ciudad de Ambato en la Clínica Veterinaria Rehabivet, la población fue de 30 caninos divididos en dos tratamientos. Tratamiento 1 (mebo + sábila *Aloe vera* + panela) y tratamiento 2 (extracto etanólico de Mosquera *Croton elegans*), cada uno conformado por 15 caninos de distinta edad y peso.

La aplicación del cicatrizante se realizó en pacientes machos post quirúrgicos en castración. Para los efectos a evaluarse de la herida como la textura, coloración y tiempo de cicatrización se aplicó de manera tópica en la superficie de la herida diariamente y se tomó un rango de tiempo mínimo de 9 días y un tiempo máximo de 15 días, para su evolución y evaluación hasta su completa cicatrización.

La recolección de información fue diaria mediante observación directa para su posterior registro de datos en fichas técnicas y resultados finales, la tabulación se lo realizó de forma digital en el programa infostat y su análisis estadístico por t-student.

Resultados y discusión

Según el estudio se determinó que la población del grupo 1 al cual se le aplicó el tratamiento (mebo + sábila Aloe vera + panela) presenta el 54 % de coloración Rosácea, el 33% una coloración roja y tan solo el 13 % presentó una coloración pálida (Herrera, 2023).

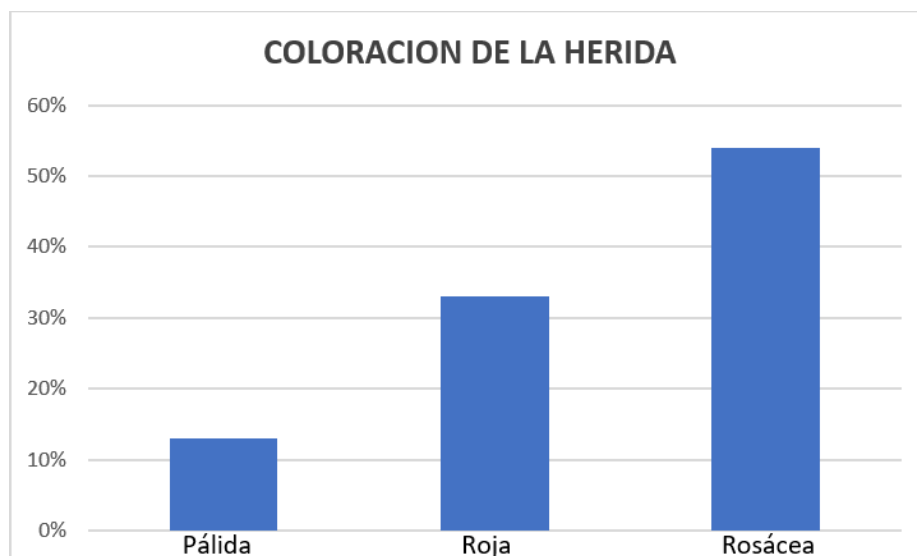


Figura 1. Coloración de la herida (mebo + sábila Aloe vera + panela).

Tabla 1. Coloración de la herida (mebo + sábila Aloe vera + panela).

	Pálida	Rosácea	Rojo
Paciente 1		✓	
Paciente 2			✓
Paciente 3		✓	
Paciente 4	✓		
Paciente 5		✓	
Paciente 6		✓	
Paciente 7		✓	
Paciente 8		✓	
Paciente 9	✓		

Paciente 10			✓
Paciente 11		✓	
Paciente 12			✓
Paciente 13		✓	
Paciente 14		✓	✓
Paciente 15		✓	

Existieron pacientes que presentaron infección e inflamación a causa de traumatismos y contaminación (2-10-12-14).

Se determina que el 93 % de la población del grupo 1 al cual se le aplicó el tratamiento (mebo + sábila Aloe vera + panela) muestra una textura normal y el 7 % presenta una textura dura (Herrera, 2023).

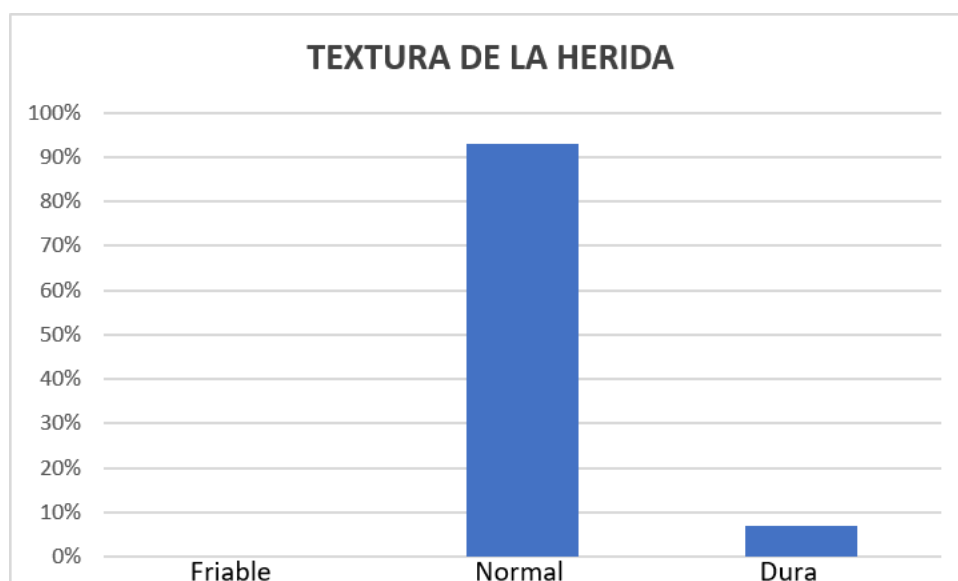


Figura 1. Textura de la herida (mebo + sábila Aloe vera + panela).

Tabla 2. Textura de la herida (mebo + sábila Aloe vera + panela).

	Friable	Normal	Dura
Paciente 1			✓
Paciente 2		✓	
Paciente 3			✓
Paciente 4		✓	
Paciente 5		✓	
Paciente 6		✓	
Paciente 7		✓	

Paciente 8		✓	
Paciente 9		✓	
Paciente 10			✓
Paciente 11		✓	
Paciente 12		✓	
Paciente 13		✓	
Paciente 14		✓	
Paciente 15		✓	

Se identificó que los pacientes (2-4-7-8-9-14) por su condición de inflamación e infección compartieron texturas entre Dura y normal.

Al analizar los datos de una población de 15 caninos el tiempo mínimo de cicatrización fue de 8 días que representa el 53.3% de la población y el tiempo máximo de cicatrización fue de 12 días con el 20% de la población (Herrera, 2023).

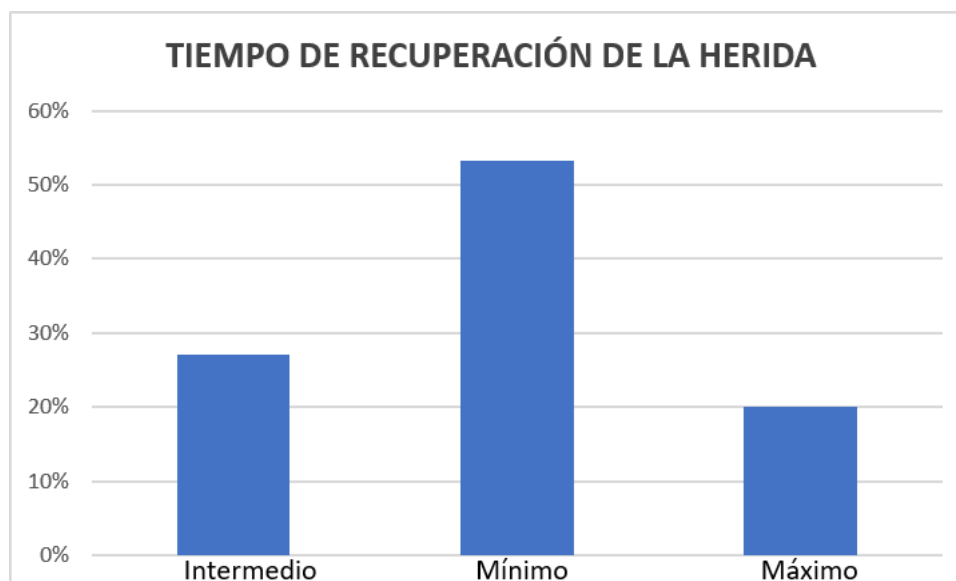


Figura 1. Tiempo de recuperación de la herida (mebo + sábila Aloe vera + panela).

Tabla 3. Tiempo de recuperación de la herida (mebo + sábila *Aloe vera* + panela)

	Días de recuperación
Paciente 1	8
Paciente 2	10
Paciente 3	8

Paciente 4	12
Paciente 5	8
Paciente 6	8
Paciente 7	12
Paciente 8	9
Paciente 9	9
Paciente 10	8
Paciente 11	8
Paciente 12	10
Paciente 13	8
Paciente 14	12
Paciente 15	8

Los pacientes que presentaron una textura dura tuvieron un tiempo más prolongado de recuperación y debió aplicarse un tratamiento extra a su recuperación.

En la aplicación del tratamiento con extracto etanólico de Mosquera *Croton elegans* se evidencia que el 73% presenta una coloración rosácea o normal y el 27% una coloración roja (Herrera, 2023).

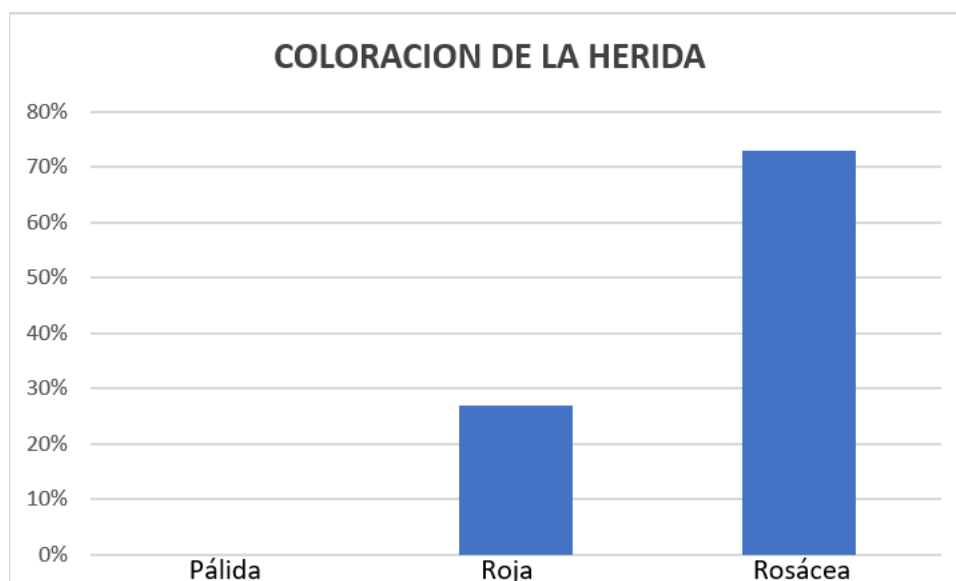


Figura 1. Coloración de la herida (extracto etanólico de Mosquera *Croton elegans*).

Tabla 4. Coloración de la herida (extracto etanólico de Mosquera *Croton elegans*)

	Pálida	Rosácea	Rojo
Paciente 1			✓
Paciente 2		✓	
Paciente 3			✓
Paciente 4		✓	
Paciente 5		✓	
Paciente 6		✓	
Paciente 7		✓	
Paciente 8		✓	
Paciente 9			✓
Paciente 10		✓	
Paciente 11		✓	
Paciente 12		✓	
Paciente 13		✓	
Paciente 14		✓	
Paciente 15		✓	

Los análisis obtenidos con la aplicación de extracto etanólico de Mosquera *Croton elegans* nos indica que el 80 % presenta una textura normal y el 20% una textura dura (Herrera, 2023).

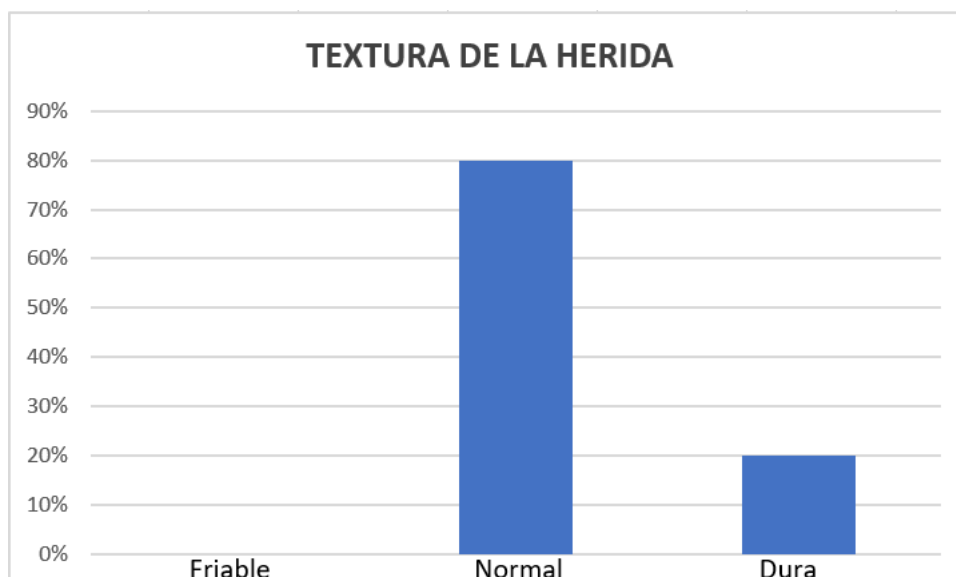


Figura 1. Textura de la herida (extracto etanólico de Mosquera *Croton elegans*).

Tabla 5. Textura de la herida (extracto etanólico de Mosquera *Croton elegans*).

	Friable	Normal	Dura
Paciente 1			✓
Paciente 2		✓	
Paciente 3			✓
Paciente 4		✓	
Paciente 5		✓	
Paciente 6		✓	
Paciente 7		✓	
Paciente 8		✓	
Paciente 9		✓	
Paciente 10			✓
Paciente 11		✓	
Paciente 12		✓	
Paciente 13		✓	
Paciente 14		✓	
Paciente 15		✓	

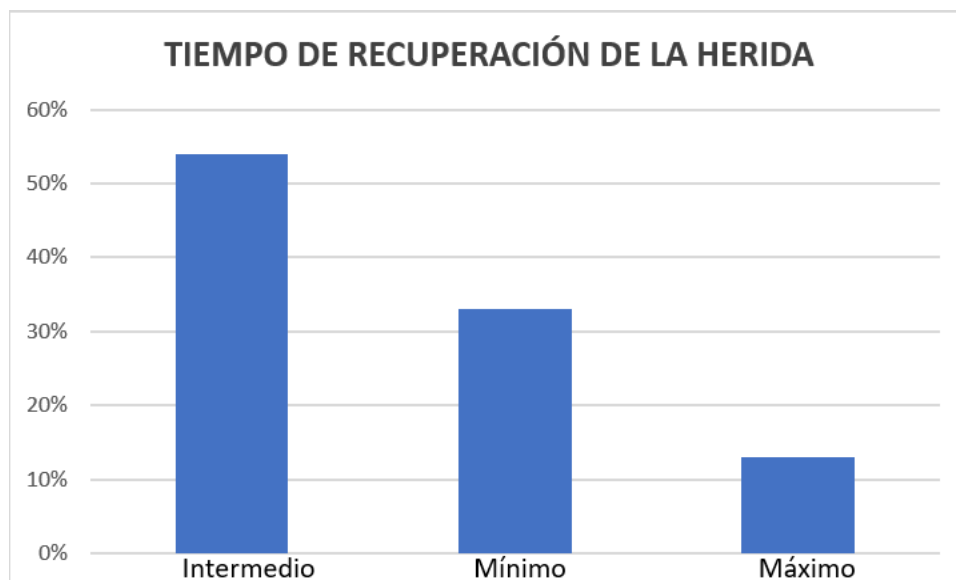


Figura 1. Tiempo de recuperación de la herida (extracto etanólico de Mosquera *Croton elegans*).

Los datos recolectados observamos que el tiempo mínimo tiene un promedio del 33% con 8 días de recuperación y el tiempo máximo de recuperación fue de 13.33% con 13 días (Herrera, 2023).

Tabla 6. Tiempo de recuperación de la herida (extracto etanólico de Mosquera Croton elegans).

	Días de recuperación
Paciente 1	8
Paciente 2	9
Paciente 3	10
Paciente 4	9
Paciente 5	13
Paciente 6	11
Paciente 7	10
Paciente 8	8
Paciente 9	8
Paciente 10	10
Paciente 11	9
Paciente 12	10
Paciente 13	8
Paciente 14	13
Paciente 15	8

Conclusiones

Los tratamientos (Sábila *Aloe Vera* + Mebo + Panela) vs (extracto etanólico de Mosquera *Crotón elegans*) no presentan alteraciones en el tiempo de recuperación, ya que los dos tratamientos coinciden en el tiempo de cicatrización que va de 13 días máximo y 8 días mínimo.

Se evaluó las reacciones post-quirúrgicas y el tiempo de cicatrización llegando a obtener como resultado que el tratamiento con (Extracto etanólico de Mosquera *Crotón elegans*) presenta mayor tipo de afecciones como infecciones, inflamaciones, y el tratamiento con Sábila *Aloe vera* + Mebo + Panela muestra un menor número de infecciones e inflamaciones en la coloración.

Al comparar los 2 tratamientos en base a la coloración, textura y tiempo de cicatrización se llega a la conclusión que el tratamiento con (Sábila *Aloe Vera* + Mebo + Panela) tiene como resultado que el 54 % de coloración Roseace, el 33% una coloración roja y tan solo el 13 % presento una coloración pálida en su textura nos dio como resultado que 93 % de la población del grupo 1 muestra una textura normal y el 7 % presenta una textura dura. En el tratamiento con (Extracto etanólico de Mosquera *Crotón elegans*) presenta los siguientes resultados el 73 % presenta una coloración rosácea o normal y el 27 % una coloración roja en cuanto a su textura el 80 % presenta una textura normal y el 20% una textura dura.

Se sugiere la aplicación del tratamiento con (Sábila *Aloe Vera* + Mebo + Panela) en cicatrización de heridas ya que se obtuvo una cicatrización de 8 días como tiempo mínimo.

Agradecimientos

Agradecimiento a la Dra. María Fernanda Carillo, que hizo posible el desarrollo de la fase de campo de la investigación la misma que se realizó en su establecimiento Clínica Veterinaria Rehabivet ubicada en la Ciudad de Ambato.

Referencias

- Alexander; A. (s.f) (2018) Técnica Quirúrgica en Animales y Temas de terapéuticas Quirúrgicas. Mexico: 5 ed.
- Barrionuevo, A. (2011). Evaluación del extracto etanólico de mosquera . Cotopaxi, Ecuador.
- Cerón, C. (2009). Plantas medicinales de los andes ecuatorianos. <http://monicamoraes45.googlepages.com/BEISA18.pdf>
- Echeverria, L. (2015). Ciencias de la salud. <http://mirevistamedica.net/Bolsa-escrotal.php>
- Foster, A. (2015). Manual de dermatología en pequeños animales y exóticos . Lexus.
- Gallardo, S. (Abril de 2012). Pontificia Universidad Católica del Ecuador. Obtenido de <http://repositorio.puce.edu.ec/bitstream/handle/22000/5252/T-PUCE-478.pdf?sequence=1&isAllowed=y>
- Hernandez, M. (2018). Ley LOBA. Obtenido de <http://repositorio.ulvr.edu.ec/handle/44000/2087>
- Martínez, S. (2015). Aparato reproductor masculino <https://es.slideshare.net/soniamartinezgaona/aparato-reproductor-masculino-veterinaria>
- Morales, J. (2005). Anatomía de pequeños animales. http://www.uco.es/organiza/departamentos/anatomia-y-anat-patologica/peques/curso01_05/esteriliza1.pdf
- Mayorga, A. E. (2011). Evaluación del extracto etanólico de mosquera . Latacunga, Cotopaxi, Ecuador.
- Rivera, V. (2009). Cicatrización http://www.medicosecuador.com/.../fisiologia_de_la_cicatricacion.htm
- Rodríguez, J. (2014). Estudio bromatológico y microbiológico del mucilago. estudio bromatológico y microbiológico del mucilago. Pereira, Colombia